

ФОНОФОРЕЗ ФЕРМЕНКОЛА® ПРИ КОНТРАКТУРЕ ДЮПЮИТРЕНА

Жирнов В.А., Василькин А.К.
ФГУ «РНИИТО им. Р.Р.Вредена» Минздравсоцразвития РФ — Санкт-Петербург, Россия
ул. Академика Байкова, д. 8, тел.: (812)-670-75-03
e-mail: Zhirnov@yandex.ru

Введение

Лечение больных с контрактурами Дюпюитрена кисти является одной из значимых проблем в ортопедии. До настоящего времени наиболее распространённым видом лечения данной патологии является хирургический — резекция изменённой части ладонного апоневроза. Однако общеизвестно, что любое хирургическое вмешательство сопряжено с различными трудностями, прежде всего с осложнениями, которые нередко развиваются в послеоперационном периоде, поэтому до сих пор продолжается поиск альтернативных, в частности, консервативных методов лечения этих больных с использованием физиотерапевтических и других методов восстановительной медицины. Одним из перспективных направлений для профилактики и коррекции рубцовых процессов, в том числе при контрактуре Дюпюитрена кисти, является применение Ферменкола®, который обладает выраженной коллагенолитической активностью, прост в использовании и в то же время практически не имеет противопоказаний. Патогенетические механизмы действия Ферменкола®, в основном, обусловлены гидролизом пептидных связей коллагена, являющегося основой рубцовой ткани, вплоть до отдельных аминокислот, что обеспечивает выраженный противорубцовый эффект.

Материал и методы

Под нашим наблюдением находилось 15 пациентов с контрактурами Дюпюитрена кисти, которым в период с 2008 по 2011 гг. в отделении восстановительной медицины № 2 (ОВМ-2) РНИИТО им. Р.Р.Вредена проводилось консервативное лечение данной патологии методом фонофореза Ферменкола®. Процедуры проводили по стандартной методике. Предварительно на кожу в зоне воздействия наносили солазол, затем — Ферменкол гель. Ультразвуковое воздействие проводили в непрерывном режиме при плотности мощности 0,2-0,4 Вт/см², продолжительность процедуры — 10-15 минут, длительность курса — 12-15 процедур, при необходимости курс фонофореза повторяли через 2 недели.

Результаты

Результаты лечения оценивали по 4-балльной шкале (отличные, хорошие, удовлетворительные и неудовлетворительные). Критериями оценки являлись субъективные ощущения больного (жалобы), степень увеличения подвижности в суставах кисти, уменьшение плотности и размеров рубца. Общие результаты представлены в таблице.

Таблица

Результаты лечения контрактуры Дюпюитрена

Результаты	Кол-во	%
Отличные	12	80,0
Хорошие	2	13,3
Удовлетворительные	1	6,7
Неудовлетворительные	-	-
Итого	15	100,0

Как видно из таблицы, отличные и хорошие результаты достигнуты у 14 пациентов из 15, то есть в 93,3% случаев, что свидетельствует о высокой эффективности данного метода при лечении контрактуры Дюпюитрена кисти.

Клинический пример. Больной М., 65 лет, художник. Диагноз: Контрактура Дюпюитрена

правой кисти II ст. Методика фонофореза Ферменкола[®]: перед процедурой на кожу ладонной поверхности кисти наносили солазол, затем — Ферменкол гель. Ультразвуковое воздействие проводили в непрерывном режиме при плотности мощности $0,2 \text{ Вт/см}^2$, длительность процедуры — 15 минут, на курс — 10 процедур ежедневно, с перерывом на выходные дни. Через 2 недели проведено еще 5 процедур. Результат представлен на рисунках 1 и 2.

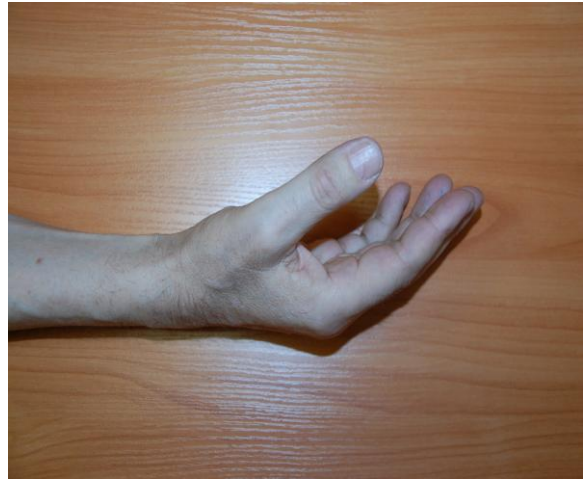
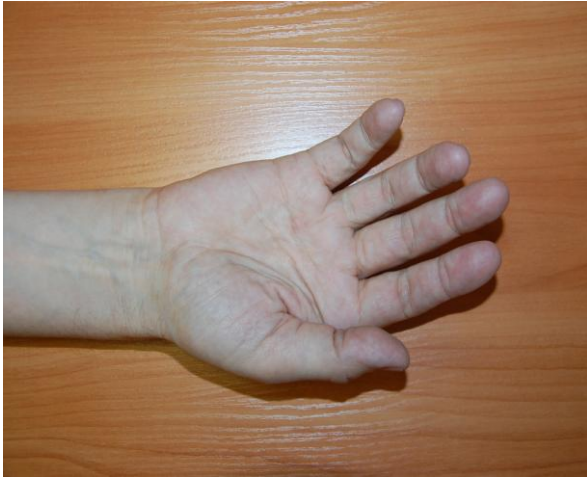
Рис. 1. Вид кисти до фонофореза Ферменкола[®]

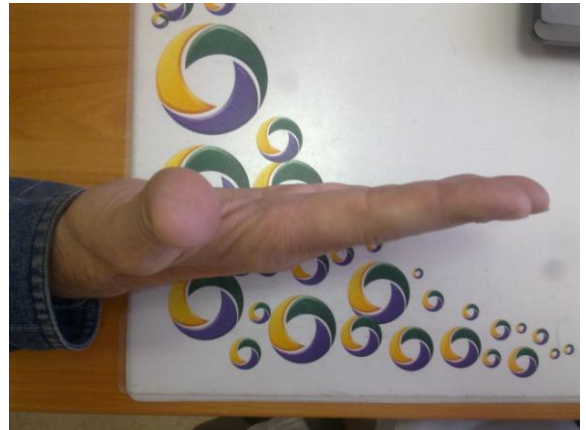
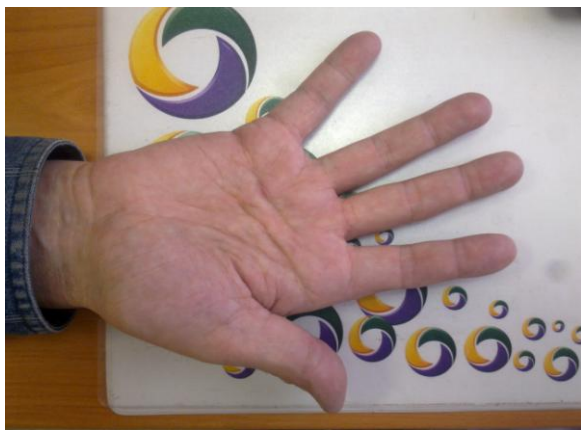

Рис. 2. Вид кисти после фонофореза Ферменкола[®]

Таким образом, воздействие Ферменколом[®] в виде фонофореза может с успехом применяться при лечении больных с контрактурами Дюпюитрена кисти и являться альтернативой хирургическим методам лечения данной патологии.