

Консервативное лечение пациентов с рубцовыми изменениями кожи методом электродного фармафореза

А.Г. Стенько¹, Е.В. Щукина¹, А.А. Шматова¹, О.И. Шугинина¹, О.В. Жукова², С.Г. Течиева¹

¹ЗАО Клиника активного долголетия "Институт красоты на Арбате" Москва, Россия; ²Московский научно-практический центр дерматовенерологии и косметологии Департамента здравоохранения Москвы, Россия

Представлены результаты исследования клинической эффективности применения метода трансдермального введения лекарственного комплекса протеолитических ферментов в лечении патологических рубцов. Описаны механизмы трансдермального введения лекарственных веществ, преимущества данной методики, техника проведения процедуры, оценка клинических результатов лечения, ультразвуковое сканирование.

Ключевые слова: келоидные и гипертрофические рубцы; консервативное лечение; электродный фармафорез.

CONSERVATIVE THERAPY OF PATIENTS WITH CICATRICAL CHANGES IN THE SKIN BY ELECTRODE PHARMAPHORESIS

A.G. Stenko¹, E.V. Shchukina¹, A.A. Shmatova¹, O.I. Shuginina¹, O.V. Zhukova², S.G. Tchieva¹

¹Beauty Institute on the Arbat Street: Active Longevity Clinic, Moscow, Russia; ²Moscow Research and Practical Center of Dermato-Venereology and Cosmetology, Moscow, Russia

Clinical efficiency of transdermal administration of proteolytic enzyme complex in the treatment of keloid cicatrices is evaluated. The mechanisms of transdermal administration of drugs, the advantages of the method, the technique of the procedure, clinical results, and ultrasonic scanning are described.

Key words: keloid and hypertrophic cicatrices; conservative treatment; electrode pharmaphoresis.

Проблема лечения пациентов с гипертрофическими и келоидными рубцовыми поражениями является одной из наиболее актуальных в современной дерматокосметологии. Наличие обширных рубцовых деформаций, особенно расположенных на лице или других открытых участках тела, существенно снижает качество жизни, а в ряде случаев приводит к анатомо-функциональным нарушениям и инвалидизации, развитию нервно-психических расстройств [1]. Существующие сегодня способы лечения пациентов позволяют индивидуализировать комплексный подход к коррекции рубцовых поражений, выделив ведущий или основной метод лечения — терапия первой линии и несколько вспомогательных, комбинация которых позволит сократить сроки реабилитации пациентов и предотвратить рецидивирование патологических рубцов [2, 3].

Выбор основного метода лечения зависит прежде всего от давности существования рубцового поражения, локализации, размера, наличия анатомо-функциональных нарушений и других факторов [4]. В стадии формирования патологического рубца, которая клинически проявляется уплотнением рубцовой ткани, усилением интенсивности окраски, наличием субъективных ощущений в виде болезненности, зуда, покалывания, эффективным является физиотерапевтическое воздействие.

Консервативная терапия с помощью различных аппаратных методик в ранние сроки после травм или оперативных вмешательств позволяет уменьшить не только выраженность субъективных неприятных ощущений, но и объем рубцовой ткани, предотвратить рецидивирование патологических рубцовых поражений. Наиболее часто применяются ультрафонофорез или ультразвук (УЗ) с препаратом лонгидаза или электрофорез препарата Ферменкол (ОАО НПК "Высокие технологии", Россия). Данные лекарственные препараты, воздействуя на коллаген, который является основным видом белка в рубцовой ткани, способствуют его резорбции. Препарат Ферменкол в свою очередь представляет собой уникальный природный комплекс изоферментов коллагеназы с молекулярной массой от 23 до 36 кД, способных расщеплять трехспиральную молекулу коллагена [5].

Комплекс проявляет не только коллагенолитическую, но и общую протеолитическую активность. Это означает, что действие ферментного комплекса не ограничено только гидролизом тройной спирали нативного коллагена, разрушение фрагментов коллагена происходит вплоть до отдельных аминокислот. Уменьшение рубца происходит вследствие гидролиза коллагена.

В настоящее время появились новые методы физиотерапевтического воздействия, способствующие про-

Сведения об авторах:

Стенько Анна Германовна — доктор мед. наук (stenko1@rambler.ru); Щукина Елена Васильевна — кандидат биол. наук; Шматова Анастасия Александровна — врач-дерматовенеролог (anastasia988@mail.ru); Шугинина Ольга Игоревна — врач-дерматовенеролог (olga-shuginina@yandex.ru); Жукова Ольга Валентиновна — заместитель главного врача по медицинской части филиала "Центральный" (klinderma@list.ru); Течиева Светлана Германовна — врач-дерматовенеролог (Tetchieva@hotmail.com).

никновению через барьер кожи лекарственных препаратов, обладающих коллагенолитической активностью и за счет этого разрушающих избыточный коллаген в рубцовой ткани.

Одним из таких методов является электродный фармафорез препарата Ферменкол с помощью медицинского устройства для трансдермального введения лекарственных веществ Trans Epidermal Barrier Physio — Farma T.E.B. ("Farma T.E.B. Medical", Россия). Farma T.E.B. Physio генерирует сложные электрические сигналы с различными характеристиками в зависимости от глубины или типа ткани или поврежденного органа, где необходима максимальная концентрация лекарственного средства. В основе метода лежит трансдермальное перемещение лекарственного вещества через естественный барьер человеческого тела, состоящий из кожи. Устройство Farma T.E.B. Physio использует электрические сигналы, которые позволяют препаратам даже с высокой молекулярной массой проникнуть прямо в глубь поражения, т. е. в ядро клеток ткани в месте поражения, с положительным результатом почти при всех типах дефектов или локализованных патологий. Активные вещества под воздействием сигналов медицинского аппарата Farma T.E.B. вызывают непостоянные изменения в тканях, повышают проницаемость рогового слоя и способствуют открытию ионных каналов клеток ткани, нуждающихся в поступлении активных веществ извне для регенерации. Достигнув цели, рецепторы активизируются в более короткие сроки, с большей концентрацией и без участия системного кровотока [6, 7].

Повышение проницаемости достигается посредством использования различных форм электрического потока, модулированных по частоте и амплитуде и/или их комбинациям. Применение эволюционных электронных компонентов позволило создать специальные сложные формы волн, которые позволяют очень избирательно варьировать проницаемость клеточной мембраны, анализируя реакцию, чтобы автоматически оптимизировать интенсивность электрического сигнала и перемещение вещества. Электродный фармафорез использует не только придаточные пути перемещения, но также и более эффективный способ внеклеточного и внутриклеточного перемещения, воздействуя направленно на пропускную способность ионных каналов, используя "эффект помпы" клеточных мембран, которые расширяются и сжимаются под действием переменного электрического поля. Это явление описывается как своего рода "обратимое удлинение или растяжение молекул, которое происходит под воздействием как модулированного электрического тока, так и контролируемого механического сжатия/расслабления клеточных мембран. Таким способом можно перемещать крупные молекулы (не только ионы или ионные частицы) [8].

Прохождение лекарства через роговую оболочку может осуществляться:

- по внутриклеточному пути через корнеоциты;
- по межклеточному пути через внеклеточную матрицу;
- по придаточному пути через волосяные фолликулы, потовые и сальные железы.

Придаточный путь является предпочтительным для водорастворимых препаратов, поскольку поры обладают полярными характеристиками.

Только в некоторых особых условиях, таких как применение ионофореза, предпочтителен придаточный путь. Таким образом, трансэпидермальный путь, включающий

в себя внутри- и межклеточный пути, дает наибольшие возможности проникновения, и прохождение осуществляется через пассивную диффузию. Внутриклеточный путь предусматривает прохождение через внеклеточную матрицу и предпочтителен для жирорастворимых препаратов. Важность пути внутриклеточного проникновения подтверждена существованием взаимосвязи между жирорастворимым свойством вещества и его коэффициентом проницаемости через кожу. Значит, фаза, ограничивающая проницаемость вещества, представлена барьером гидрофобной природы, таким как внеклеточная жировая матрица. Чрезмерная жирорастворимость препарата, с одной стороны, способствует его концентрации в роговом слое, но с другой — препятствует его проникновению в более глубокие слои более полярной природы. И наконец, внутриклеточный путь предполагает прохождение молекулы через клеточную стенку корнеоцита, и после преодоления мембраны полярные молекулы направляются в водосодержащие слои корнеоцита, в то время как жирорастворимые молекулы располагаются в зонах с высоким содержанием жира. После прохождения рогового слоя молекулы быстро распространяются через слои эпидермиса и в дерму, где вероятны явления всасывания, дезактивации веществ и, в случае пролекарственных препаратов, активации [9, 10].

Преимущества трансдермального перемещения препаратов

- медикаментозное лечение с коротким биологическим периодом полураспада;
- безболезненное проведение процедуры;
- уменьшение количества лекарственного препарата, необходимого для терапии;
- высокая локальная концентрация лекарственного средства;
- избирательность воздействия;
- увеличение скорости воздействия;
- отсутствие побочных реакций.

Метод трансдермального введения решает много проблем, поскольку позволяет молекулам, поляризованным импульсом (покрытым сферой электронов), перемещаться под действием электрической силы и мгновенно достигать специфических рецепторов клеток поврежденной ткани.

Препарат, введенный методом электродного фармафореза, не попадает в пищеварительный тракт и плазму, что позволяет избежать биотрансформаций, вызываемых желудочно-кишечным гидролизом, не подвергается ферментации на стенках кишечника и печени и почти исключительно в свободной форме достигает органа-мишени. Это также позволяет избежать насыщения всего организма лекарственными препаратами, что могло бы дать побочные эффекты.

Метод электродного фармафореза Ферменкола с использованием медицинского устройства для трансдермального введения лекарственных веществ Farma T.E.B. Trans Epidermal Barrier Physio был применен у 28 пациентов с келоидными и гипертрофическими рубцовыми поражениями кожи лица и тела в отделении косметологии ЗАО Клиника активного долголетия "Институт красоты на Арбате" для лечения и профилактики патологического рубцевания. Возраст пациентов варьировал от 6 до 64 лет, длительность существования рубцовых поражений — от 4 мес до 7,5 года. Перед началом лечения пациентам проводили УЗ-сканирование рубцовой ткани в фиксированных точках.

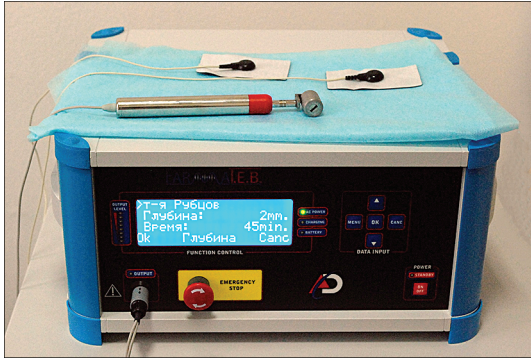


Рис. 1. Аппарат Farma T.E.B. Trans Epidermal Barrier Physio для проведения электродного фармафореза — трансдермального введения лекарственных веществ.

Исходя из клинической формы, возраста, площади и глубины рубца, применяли растворы Ферменкола различной концентрации. Рекомендуемая концентрация для коррекции келоидных рубцов составляет 0,5—1 мг/мл, для гипертрофических — 0,1—0,2 мг/мл.

После очищения поверхности рубцового поражения раствором антисептика на участок кожи наносят активное вещество. Ручку-электрод располагают под углом 45° относительно поверхности кожи, плавными движениями проводят введение лекарственного средства вращающимся роликом, без давления на кожу и не отрывая ролик от поверхности кожи (рис. 1).

Индивидуально для каждого пациента выбирают программу терапии в соответствии с диагнозом. Для лечения гипертрофических и келоидных рубцов исполь-

зуют программу "рубцы", для атрофических — "растяжки". При каждом сеансе выбранной терапии устройство предлагает определенные параметры глубины и длительности проведения процедуры. При необходимости их можно изменить. Длительность курса — 10—15 процедур через день. При необходимости курс можно повторить. Интервал между курсами — 7—10 дней.

Оценка результатов лечения

По сравнению со здоровой кожей ткань патологического рубца обезвожена, объем воды во внеклеточном матриксе снижен. Без коррекционных мероприятий только через 30—40 дней после начала формирования рубца гидратация рубцовой ткани начинает постепенно повышаться, но никогда не достигает начального уровня. Процесс гидратации рубцовой ткани протекает достаточно медленно. Вследствие применения Ферменкола посредством электрофореза в рубцовой ткани уже через 15—20 дней доля общей и структурированной воды начинает приближаться к показателям здоровой кожи, что доказано методом КВЧ-диэлектротрии.

Хороший результат отмечали у 21 (75%) пациента, который заключался в приостановлении активного роста, полном или частичном регрессировании рубца, исчезновении локальных неприятных субъективных ощущений (зуд, жжение, болезненность), разницы в цвете между рубцовой и окружающими тканями.

Удовлетворительный результат лечения получен у 7 (25%) пациентов.

Все пациенты отмечали оседание и размягчение, уменьшение локальных неприятных субъективных ощущений (зуд, жжение), уменьшение выраженности параметров, характеризующих внешний вид рубцового поражения размера (высота выпячивания).

Использованная система способна самостоятельно и одновременно управлять импульсами и частотой введения терапевтических активных веществ через дерму со значительным увеличением абсорбирующей способности. Благодаря встроенной системе безопасности прибор может постоянно оценивать изменение сопротивления интересующих тканей и в режиме реального времени корректировать выделение энергии, позволяя, таким образом, автоматически оптимизировать биостимуляцию тканей и гарантировать максимальную клиническую эффективность, которая никогда не достигалась при использовании имеющихся традиционных методов (рис. 2, 3).

Больная П., 7 лет, наблюдалась в отделении косметологии по поводу послеожоговых рубцовых поражений кожи лобковой и паховых областей, правого и левого бедер. Из анамнеза: ожог кипятком 1,5 года назад (30.09.2012), первичная хирургическая обработка проведена по месту жительства, 17.10.2012 провели пересадку свободного лоскута с ягодичной области. Через 3 мес после эпителизации раневой поверхности рубцового поражения в

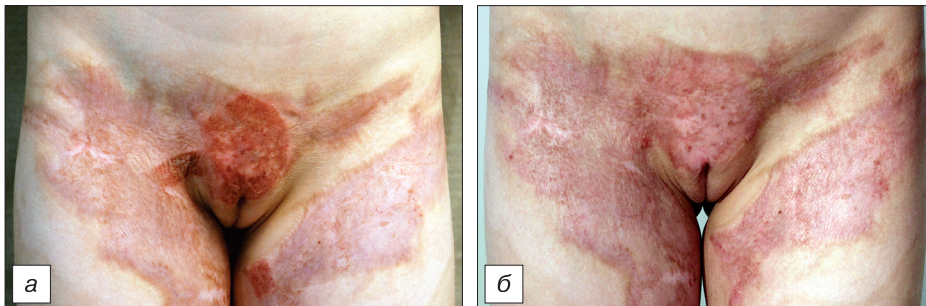


Рис. 2. Больная П. с диагнозом формирующаяся гипертрофическая деформация области лобка, правой паховой складки, послеожоговые рубцовые поражения передней и внутренней поверхностей верхней трети правого и левого бедер.

а — до лечения;

б — после 10 сеансов фармафореза препарата Ферменкол с помощью медицинского устройства для трансдермального введения лекарственных веществ Farma T.E.B. Trans Epidermal Barrier Physio.

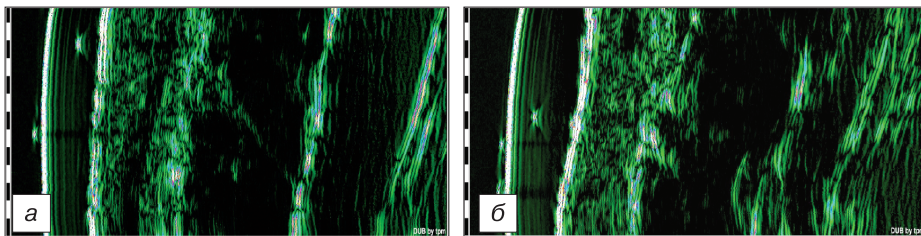


Рис. 3. Больная П. Результаты ультразвукового исследования формирующегося келоидного послеожогового рубца паховой области справа.

а — до лечения;

б — после лечения.

отдельных участках, преимущественно натяжению вследствие двигательной активности, появились выраженная гиперемия, уплотнение, зуд, чувство жжения, болезненность рубцов, особенно при пальпации и соприкосновении с одеждой. По периферии рубцовых деформаций, на границе с окружающими неповрежденными тканями отмечена выраженная гиперпигментация. Проведена хирургическая коррекция с помощью пересадки свободного лоскута.

Применение компрессионного белья и наружной лекарственной терапии оказалось недостаточным, наряду с гипертрофией наблюдалось распространение рубцовой ткани за пределы первоначального поражения. В паховой области справа отмечено формирование контрактуры, сопровождающееся выраженными неприятными субъективными ощущениями. Учитывая обширность, локализацию и давность существования рубцового поражения, на первом этапе проведена Букки-терапия на область лобка и физиотерапия методом фармафореза с препаратом Ферменкол на всю площадь рубцовой деформации.

Методы исследования

УЗ-сканирование проводили с помощью цифровой системы УЗ-визуализации Skinscanner DUB ("Tabernapromedicum GmbH", Германия). Сканирование проводили линейным датчиком (аппликаторами) 22 МГц, с глубиной сканирования 10 мм. Аксиальное разрешение составляло 72 мкм для 22 МГц. Применяли А- и В-режимы визуализации, в А-режиме получали спектр амплитуд отраженных сигналов в каждой точке сканирования, в В-режиме получали двухмерное изображение сканируемой области на глубину 10 мм, длина сканируемого участка составляла 12,8 мм (размер активного окна датчика). Суммарное двухмерное изображение в В-режиме строилось из 384 сканов с интервалом 33 мкм. В качестве контактной среды, для обеспечения проводимости для УЗ, использовали УЗ-гель.

Использование частоты 22 МГц позволило визуализировать эпидермис, дерму, подкожную жировую клетчатку, мышечные фасции, волосные фолликулы, просвет сосудов кожи.

Измерение акустической плотности дермы осуществляли в области расположения рубца, в качестве контроля измеряли акустическую плотность дермы на здоровом контралатеральном участке кожи, а также акустическую плотность дермы в области расположения рубца непосредственно после воздействия методом фармафореза и после завершения лечебного курса.

До лечения отмечался достаточно ровный контур поверхности эпидермиса, местами прерывистый. Отграничение эпидермиса от дермы четкое. Распределение эхосигналов в дерме равномерное, дифференциация на слои присутствует. В глубоких отделах дермы наблюдалось увеличение эхогенности в виде тяжа (соединительная ткань). Отграничение дермы от подкожной жировой клетчатки четкое. Распределение эхосигналов в подкожной жировой клетчатке равномерное, тяжистость присутствует.

После курса электродного фармафореза с препаратом Ферменкол отмечалось уменьшение толщины гиперэхогенного тяжа в глубоких отделах дермы с участками нормальной эхогенности. Отграничение дермы от подкожной жировой клетчатки четкое. Распределение эхосигналов в подкожной жировой клетчатке равномерное, тяжистость присутствует.

Таким образом, метод электродного фармафореза препарата Ферменкол с помощью воздействием медицинского устройства для трансдермального введения лекарственных веществ Farma T.E.B. Trans Epidermal Barrier Physio у пациентов с рубцовыми поражениями кожи показал высокую клиническую эффективность.

Хороший результат отмечен у 21 (75%) пациента, который заключался в остановке активного роста, полном или частичном регрессировании рубца, исчезновении локальных неприятных субъективных ощущений (зуд, жжение, болезненность) и восстановлении окраски рубцовой деформации до оттенка окружающих тканей.

Увеличение средней акустической плотности и средней толщины дермы, выявленное при ультразвукографии, также связано с увеличением синтеза волокнистых компонентов и увеличением количества межклеточного матрикса.

В результате лечебно-профилактических мероприятий удалось улучшить внешний вид рубцового поражения и уменьшить натяжение тканей.

Использованная нами методика путем взаимодействия с биологическими тканями позволяет амбулаторно и без анестезии выполнять неинвазивную и неболезненную процедуру обработки поражений при полном отсутствии побочных эффектов и рубцовых осложнений. Нельзя недооценивать возможность использования этой методики для пациентов любого возраста, включая применение в педиатрии, и отсутствие зависимости от воздействия УФ-лучей, что позволяет применять данную методику без сезонных ограничений. Можно сделать вывод о возможности использования данной техники в качестве новой и действенной альтернативы при лечении патологических рубцов, которая проявила себя как очень эффективная, неинвазивная, полностью безопасная процедура, быстро дающая результаты и простая в исполнении.

REFERENCES [ЛИТЕРАТУРА]

1. *Ozerskaya O.S.* Scarring of the skin (Rubcy kozhi). *Experimental and Clinical Dermatocosmetology*. 2004; 4: 50—7. (in Russian) [Озерская О.С. Рубцы кожи. Экспериментальная и клиническая дерматокосметология. 2004; 4: 50—7].
2. *Darzi M.A., Chowdri N.A., Kaul S.K., Khan M.* Evaluation of various methods of treating keloids and hypertrophic scars: a 10-year follow-up study. *Br. J. Plast. Surg.* 1992; 45(5): 374.
3. *Mustoe T.A., Cooter R.D., Gold M.N.* International clinical recommendations on scar management. *Plast. Reconstr. Surg.* 2002; 110(6): 560—71.
4. *Grossman K.L.* Facial scars. *Clin. Plast. Surg.* 2000; 27(4): 627—42.
5. *Klimova O.A., Chebotarev V.Yu.* Collagenolytic complex proteases of hepatopancreas of Kamchatka crab: the separation of the individual components (Kollagenoliticheskij kompleks proteaz iz hepatopankreasa kamchatskogo kraba: razdelenie na individualnye komponenty). *Byulleten eksperimentalnoy biologii i meditsiny*. 1999; 9: 308—13. (in Russian) [Климова О.А., Чеботарев В.Ю. Коллагенолитический комплекс протеаз из гепатопанкреаса камчатского краба: разделение на индивидуальные компоненты. Бюллетень экспериментальной биологии и медицины. 1999; 9: 308—13].
6. *Misefari M., D'Africa A., Sartori M., Morabido F.* Transdermal transport by hydroelectrophoresis: a novel method for delivering molecules. *J. Biol. Regul. Homeost. Agents*. 2001; 15(4): 381—2.
7. *Peled Z.M., Chin G.S., Liu W.L.* Response to tissue injury nonoperative techniques in facial rejuvenation. Pt. I. *Clin. Plast. Surg.* 2000; 27(4): 489—500.
8. *Pliquett U.F.* Nonlinearity of molecular transport through human skin due to electrical stimulus. *J. Contr. Release*. 2006; 68(3): 373—86.
10. *Martin V.S., Albanesi J.P.* Membrane fusion stalk model revisited. *J. Biophys.* 2002; 82(2): 693—712.
11. *Kuzmin P.I., Zimmerberg J., Chizmadzhev Y.A., Cohen F.S.* A quantitative model for membrane fusion based on low-energy intermediates. *Proc. Natl. Acad. Sci. U.S.A.* 2001; 98(13): 7235—40.

Поступила 11.12.13