

ВОЕННО-МЕДИЦИНСКАЯ АКАДЕМИЯ



К 200 - летию со дня основания
1798 - 1998

О Т Ч Е Т

Санкт-Петербург

Министерство обороны Российской Федерации
Главное Военно-медицинское управление
ВОЕННО-МЕДИЦИНСКАЯ АКАДЕМИЯ
(ВМедА)

УДК _____
№ государственной регистрации _____

экз. № 2

Инв. № _____

УТВЕРЖДАЮ
ВРИО Заместителя начальника
академии
по научной работе
доктор медицинских наук
профессор

« 7 » _____ 2008 г.
В.Н. Цыган



О Т Ч Е Т

о научно-исследовательской работе
**ОЦЕНКА ЭФФЕКТИВНОСТИ ПРИМЕНЕНИЯ СРЕДСТВА
«ФЕРМЕНКОЛ» В ЦЕЛЯХ ПРОФИЛАКТИКИ И КОРРЕКЦИИ РУБЦОВ**

Договор № 6/11а/54 от 13.12. 2006 года

ВРИО Начальника научно-исследовательского отдела
кандидат медицинских наук

С.Г. Кузьмин

Научный руководитель
Начальник кафедры кожных и венерических болезней профессор

А.В. Самцов

Санкт-Петербург 2008

СПИСОК ИСПОЛНИТЕЛЕЙ

Начальник кафедры кожных и
венерических болезней профессор

А.В. Самцов
(обсуждение
результатов
исследования)

Ответственный исполнитель -
Старший преподаватель кафедры
кожных и венерических болезней
кандидат медицинских наук

В.О. Матыцин
(реферат, введение,
результаты
исследования,
заключение)

Соисполнители:

Заведующая физиотерапевтическим
отделением клиники кожных и
венерических болезней

Т.Н. Карпова
(материалы и методы)

Оглавление

Введение.....	4
Контингент обследованных пациентов и методы исследования	7
Результаты исследования	11
Обсуждение результатов	17
Заключение	19

Введение

Поиск методов предотвращения роста рубцов и последующей их коррекции требует глубокого изучения тонких механизмов межклеточных взаимодействий и влияния ряда веществ, влияющих на пролиферацию клеток. Заживление кожных ран представляет собой комплексный многостадийный процесс, включающий физиологические, биохимические и клеточные реакции. По мнению Н.А.Линарес (1996), «заживление ран требует адекватного соотношения взаимно противоположных процессов: клеточной пролиферации и клеточной гибели; коллагеногенеза и коллагенолизиса; ангиогенеза и ангиолизиса. Если соотношение указанных процессов не достигается, то процесс рубцевания имеет патологические черты». Обилие факторов различной природы (гормоны, цитокины, ростовые факторы и др.), участвующих в процессе заживления ран и последующего формирования рубцов, велико. Несомненным фактом в настоящее время является то, что в случае адекватного местного лечения процесса грубые патологические рубцы не образуются.

Для характеристики методов лечения целесообразно использовать следующие критерии:

- «избирательность» воздействия и выраженность клинического эффекта;
- «управляемость» процесса лечения;
- быстрота наступления ответной реакции;
- наличие побочных эффектов

Говоря о «быстроте» наступления ответной реакции со стороны весьма медлительной в своем развитии (в том числе, обратном) соединительной ткани, следует понимать, что эффект должен быть заметен в течение 2-4 недель, но не в течение относительно больших промежутков времени, сопоставимых с периодами (фазами) роста рубцовой ткани.

Исходя из современных знаний о патогенезе роста рубцовой ткани, методы лечения, по точке их приложения, можно условно разделить на следующие группы:

- направленные на угнетение избыточной пролиферации и угнетение функциональной активности миофибробластов;
- методы, направленные на ухудшение кровообращения в растущем рубце;
- лечение, направленное на удаление избыточного коллагена и компонентов внеклеточного матрикса.

Среди препаратов, действующих непосредственно на клетки, наиболее широкое применение получили глюкокортикоиды, которые вводят инъекционно или физиотерапевтическими методами. Среди глюкокортикоидов видное место занимает триамцинолон, имеющий плохую растворимость и вследствие этого надолго остающийся в месте инъекции. При его применении имеет место выраженный «противорубцовый» эффект. Вместе с тем, весьма часто имеют место осложнения, связанные с неправильным его применением. Следует помнить, что избыточное и неравномерное его введение приводит к плохим косметическим результатам: происходит истончение дермы. В последнее время появились сообщения о применении для этой цели других препаратов (винбластина, колхицина, антигистаминных средств), однако опыт их применения еще недостаточен для того, чтобы сделать окончательное суждение.

Среди способов лечения, направленных на ухудшение кровообращения рубца, доминируют различные варианты компрессионной терапии.

Очень часто в лечении рубцов используют препарат «Контрактубекс», основным компонентом которого является экстракт лука. Схема применения данного препарата подразумевает длительное (4-6 месяцев) и регулярное его использование.

Лечение, направленное на удаление избыточного внеклеточного матрикса, осуществляется, главным образом, введением в ткани разнообразных ферментов. Основным ферментом, широко используемым в настоящее время для лечения рубцов, является гиалуронидаза, выпускающаяся промышленностью под названиями "Лидаза", "Ронидаза". Эти препараты лизируют главный компонент основного вещества соединительной ткани – гиалуроновую кислоту. Однако основу рубца составляет грубый фибриллярный белок коллаген. Поэтому для лечения рубцов в настоящее время широко применяют препараты коллагенолитических протеаз, которые способны расщеплять 3-х спиральную молекулу коллагена. Одним из таких препаратов является ФЕРМЕНКОЛ.

Таким образом, **Целью** настоящего исследования является определение эффективности и безопасности применения средства Ферменкол в целях профилактики и коррекции рубцов.

Задачи исследования:

1. Исследовать эффективность применения Ферменкола для коррекции рубцов.
2. Исследовать эффективность применения Ферменкола для коррекции рубцов в сравнении с монотерапией препаратом Лидаза.
3. Исследовать эффективность применения Ферменкола для коррекции рубцов в сравнении с монотерапией препаратом Контрактубекс.
4. Произвести сравнительную оценку применения сравниваемых препаратов.

Контингент обследованных пациентов и методы исследования

Исследование включало стадию скрининга, которую начинали за 1 - 2 дня до применения первой дозы исследуемого средства. Цель скрининга – установить, соответствует ли пациент критериям включения/исключения. После распределения в терапевтические группы больным применяли постоянный режим дозирования препаратов.

Всех состоявших под наблюдением пациентов с избыточными (гипертрофическими и келоидными) рубцами кожи разделили на три группы. Основную группу, которой применяли Ферменкол, составил 21 пациент. В 1 группу сравнения входило 8 пациентов, их лечили с применением препарата Лидаза. 2 группа сравнения – 9 пациентов – получала препарат Контрактубекс. Методы лечения предлагали пациентам на выбор.

Пациенты всех групп не имели сопутствующих тяжелых хронических заболеваний, не получали дополнительной медикаментозной терапии. В основной группе давность рубцов составила у 15 человек – до 12 месяцев (в среднем 7,7 месяцев), у 6 человек – более 12 месяцев (в среднем 81 месяц).

В ходе работы из исследования выбыли две пациентки основной группы: одна по причине отказа от участия, другая была исключена вследствие развившейся после первой процедуры электрофореза с Ферменколом реакции, выражавшейся в развитии гиперемии кожи в зоне электрофореза, появлении интенсивного зуда, болезненности, подъеме температуры тела до 37,8 градусов. Данные явления острого дерматита были купированы местным применением примочек, глюкокортикоидных препаратов; внутрь назначены антигистаминные препараты. У остальных пациентов всех групп непереносимости препаратов не отмечено.

Способы применения лекарственных препаратов.

Ферменкол вводили методом электрофореза. Основу раствора Ферменкола для электрофореза готовили согласно инструкции производителя (0,2% раствор хлорида калия в дистиллированной воде с

добавлением 2мМ хлорида кальция и соляной кислоты в количестве, составляющем рН раствора на уровне 5,0). Указанный состав рецептуры обусловлен следующими обстоятельствами. «Ферменкол» представляет собой полиферментный комплекс. В связи с тем, что эти ферменты обладают протеолитической активностью, они активны в отношении друг друга, в результате чего со временем снижается концентрация ферментов в растворе. Введение 2 мМ хлорида кальция в качестве стабилизатора позволяет сохранить активность фермента в растворе на достаточно продолжительное время, что особенно важно в тех случаях, когда весь объем расходуется не сразу, а постепенно. Придание раствору рН на уровне 5,0-5,5 повышает эффективность введения препарата методом электрофореза. Использовали раствор препарата с концентрацией 0,1 мг/мл, как самый экономичный и рекомендованный производителем в качестве оптимального для типовых применений. Расчет необходимого объема раствора производили следующим образом: на 1 кв. см рубца требуется приблизительно 0,5 мл раствора «Ферменкола». Раствором Ферменкола смачивали прокладку, фермент вводили с анода, плотность тока – не более 0,1 мА/см.кв. при локализации рубца на туловище или конечностях и не более 0,05 мА/см.кв. при локализации рубца на лице. Продолжительность процедуры около 20 минут (не более 30). Длительность курса коррекции гипертрофических рубцов – 10-15 процедур.

Лидазу также вводили методом электрофореза по методике, приведенной ниже. Препарат в количестве 64 Ед растворяли в 30 мл ацететного буфера. Раствором Лидазы смачивали прокладку, фермент вводили с анода, плотность тока – не более 0,1 мА/см.кв. Продолжительность процедуры около 20 минут (не более 30). Длительность курса коррекции гипертрофических рубцов – 10-15 процедур.

Контрактубекс вводили при помощи фонофореза ежедневно, препарат наносили на область рубца. Режим введения: мощность не более 0,2 Вт/см² при локализации рубца на лице и не более 0,4 Вт/см² при локализации на

туловище и конечностях. Продолжительность процедуры не более 5 минут на каждый участок, но не более 10 минут общей продолжительности. Длительность курса – 10-15 процедур.

Все препараты были поставлены независимой организацией ООО "Натур Продукт" (г. Санкт-Петербург).

Методы исследования.

В ходе сравнительных исследований определяли динамику изменения состояния рубцовой ткани в процессе применения препаратов с целью лечения и коррекции рубцов кожи. Перед началом исследования оценивали характер рубцов по четырем признакам и фотографировали их *до начала применения*. Одну оценку характера рубцов по четырем признакам повторяли после 3-4 процедуры и после 7-8 процедуры. *По окончании применения* «Ферменкола» и препаратов сравнения снова оценивали характер рубцов по четырем признакам и фотографировали их. Количество процедур, все полученные данные фиксировали в индивидуальных картах пациентов. Фотографии сохраняли в электронном виде.

Основные клинические параметры рубцов кожи:

П1: тип рубца

- нормотрофический – код 0;
- гипертрофический гомогенный – код 1;
- гипертрофический с узелками – код 2;
- заметный келоид – код 3;
- выраженный келоид – код 4.

П2: консистенция рубца

- нормальная – код 0;
- небольшое уплотнение – код 1;
- выраженная индурация – код 2.

П3: цвет рубца

- здоровая кожа – код 0;

- незначительная эритема – код 1;
 - выраженная эритема – код 2.
- П 4: чувствительность рубца
- напряжение – код 0;
 - зуд – код 1;
 - жжение – код 2;
 - боль – код 3.

Статистическая обработка

Полученные в процессе исследования экспериментальные данные обработаны с помощью пакета STATISTICA 6.0 для персонального компьютера непараметрическими методами с использованием критерия Вилкоксона. Вероятность $p < 0,05$ считали достаточной для вывода о статистической значимости различий данных, полученных в исследовании.

Характеристика	Препарат	Степень выраженности			
		до лечения	после 3-4 процедуры	после 7-8 процедуры	до завершения
Эритема	Ферменкол	2,3	2,3	2,0	1,8
	Контрактубекс	2,2	2,2	2,2	2,1
	Лидеза	1,9	1,9	1,9	1,9
Чувствительность рубца	Ферменкол	1,6	1,6	1,3	1,2*
	Контрактубекс	1,7	1,7	1,4	1,3
	Лидеза	1,6	1,6	1,3	1,3
Зуд	Ферменкол	1,4	1,2	1,0	0,9*
	Контрактубекс	1,6	1,6	1,3	1,1
	Лидеза	1,0	1,0	1,0	0,9
Жжение	Ферменкол	1,4	1,0	0,7	0,7*
	Контрактубекс	1,3	1,0	0,8	0,8
	Лидеза	1,4	1,1	1,0	0,6

* обозначаются достоверные различия значений с показателем до лечения; ** обозначаются достоверные различия значений: * - $p < 0,05$; ** - $p < 0,01$;

... субъективных ощущений, остальные характеристики рубцов практически не претерпевали (табл. 1, рис. 1, 2, 3).

Результаты исследования.

По результатам проведенного исследования выявлена достоверная тенденция ($p < 0,05$) к регрессу всех основных клинических характеристик патологических (гипертрофических, келоидных) рубцов кожи при курсовом применении электрофореза с препаратом Ферменкол (табл.1). В сравнении с терапией ферменколом, при применении фонофореза с контрактубексом главным образом уменьшались интенсивность окраски рубца и беспокоящие пациента субъективные ощущения: чувство жжения, боль, зуд, напряжение рубца, при этом данные параметры изменялись недостоверно. При использовании электрофореза с лидазой незначительно изменялись лишь

Таблица 1

Влияние терапии противорубцовыми препаратами на основные характеристики патологических рубцов кожи

		До лечения	после 3-4 процедуры	после 7-8 процедуры	по завершении
Тип рубца	Ферменкол	2,3	2,3	2,0	1,8
	Контрактубекс	2,2	2,2	2,2	2,1
	Лидаза	1,9	1,9	1,9	1,9
Консистенция рубца	Ферменкол	1,6	1,6	1,5	1,2*
	Контрактубекс	1,7	1,7	1,4	1,3
	Лидаза	1,6	1,6	1,5	1,5
Цвет рубца	Ферменкол	1,4	1,2	1,0	0,9*
	Контрактубекс	1,6	1,6	1,3	1,1
	Лидаза	1,0	1,0	1,0	0,9
Субъективные ощущения	Ферменкол	1,4	1,0	0,7	0,7*
	Контрактубекс	1,3	1,0	0,8	0,8
	Лидаза	1,4	1,1	1,0	0,6

Символами * обозначаются достоверные различия значений с показателями до лечения; количество символов означает уровень достоверности различий: * - $p < 0,05$; ** - $p < 0,01$; *** - $p < 0,001$

показатели субъективных ощущений, остальные характеристики рубцов изменений практически не претерпевали (табл.1, рис.1, 2, 3).

Представляет интерес динамика регресса клинических параметров рубцов под влиянием электрофореза с ферменколом в зависимости от давности рубца (табл.2). Выявлено, что терапия препаратом коллагеназы в той или иной степени оказывает влияние на все клинические показатели рубцов давностью до 12 месяцев, в то время как у пациентов с рубцами сроком более 12 месяцев в первую очередь изменяется их цвет, а также субъективные ощущения, при этом тип и консистенция рубца практически не меняются (рис. 4). В общем же, не отмечено достоверных изменений всех клинических параметров, за исключением консистенции «молодых» рубцов, которая значимо уменьшалась ($p < 0,05$).

Таблица 2

Изменение параметров рубцов под действием электрофореза с ферменколом в зависимости от давности рубца

		Тип рубца	Консистенция рубца	Цвет рубца	Субъективные ощущения
до 12 мес	до	2,4	1,6	1,4	1,3
	после	1,6	0,9*	1,0	0,6
более 12 мес	до	2,2	1,5	1,2	1,7
	после	2,3	1,3	0,7	1,0

Символами * обозначаются достоверные различия значений с показателями до лечения; количество символов означает уровень достоверности различий: * - $p < 0,05$; ** - $p < 0,01$; *** - $p < 0,001$

Рисунок 1. ТЕРАПИЯ ФЕРМЕНКОЛОМ
СРЕДНЕЕ ЗНАЧЕНИЕ ПОКАЗАТЕЛЕЙ




Рисунок 2. ТЕРАПИЯ КОНТРАКТУБЕКСОМ
СРЕДНЕЕ ЗНАЧЕНИЕ ПОКАЗАТЕЛЕЙ

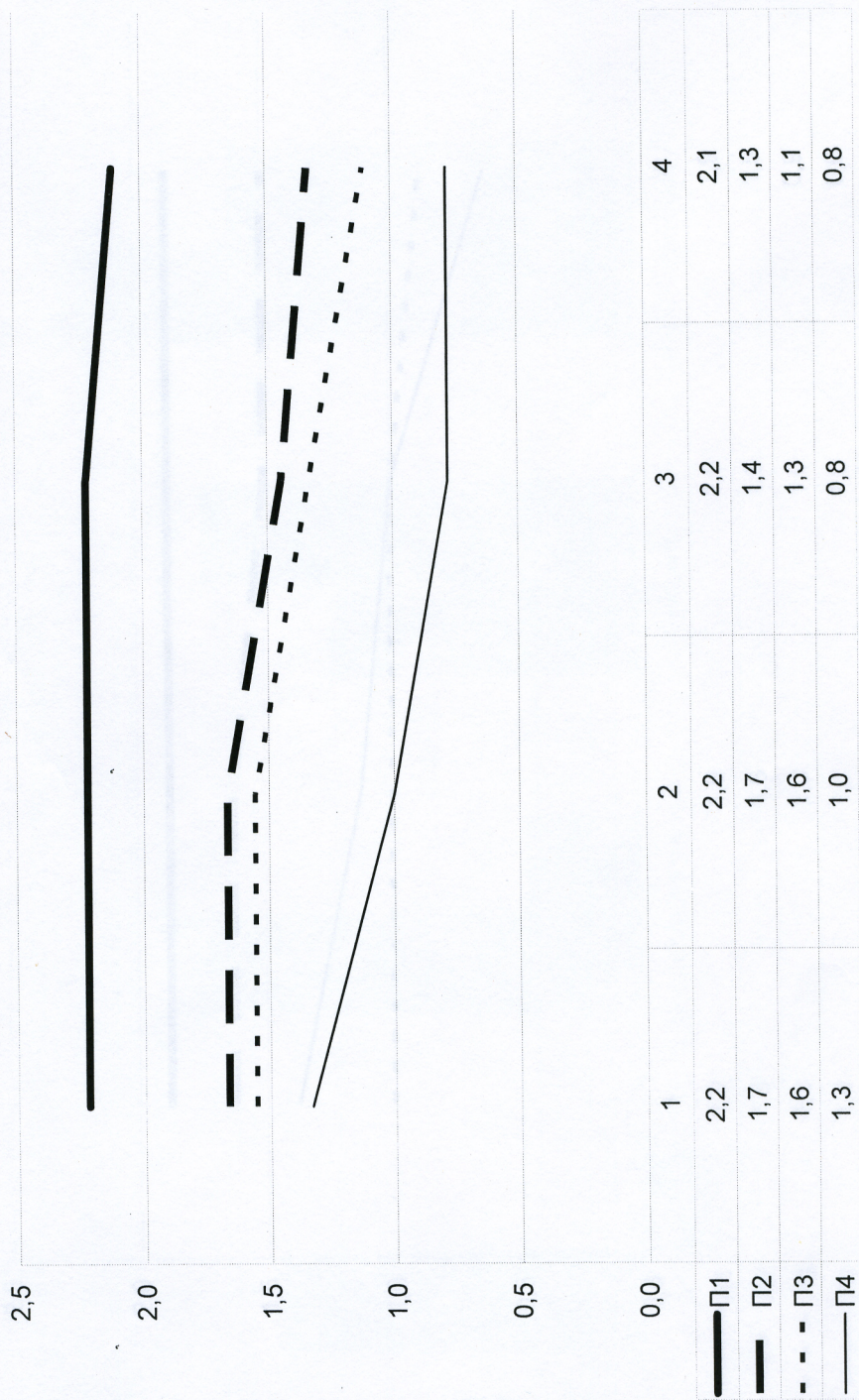


Рисунок 3. ТЕРАПИЯ ЛИДАЗОЙ
 СРЕДНЕЕ ЗНАЧЕНИЕ ПОКАЗАТЕЛЕЙ

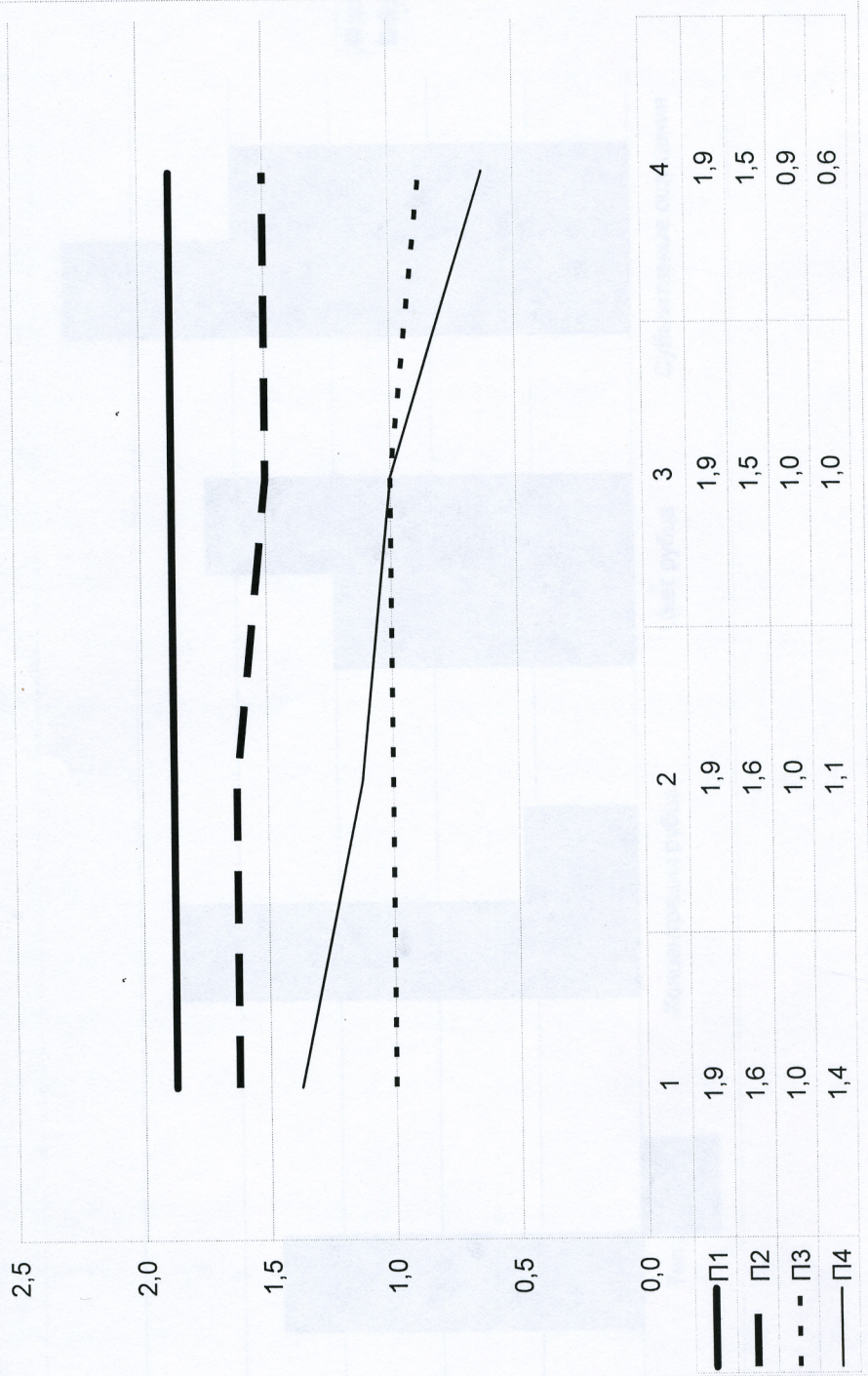
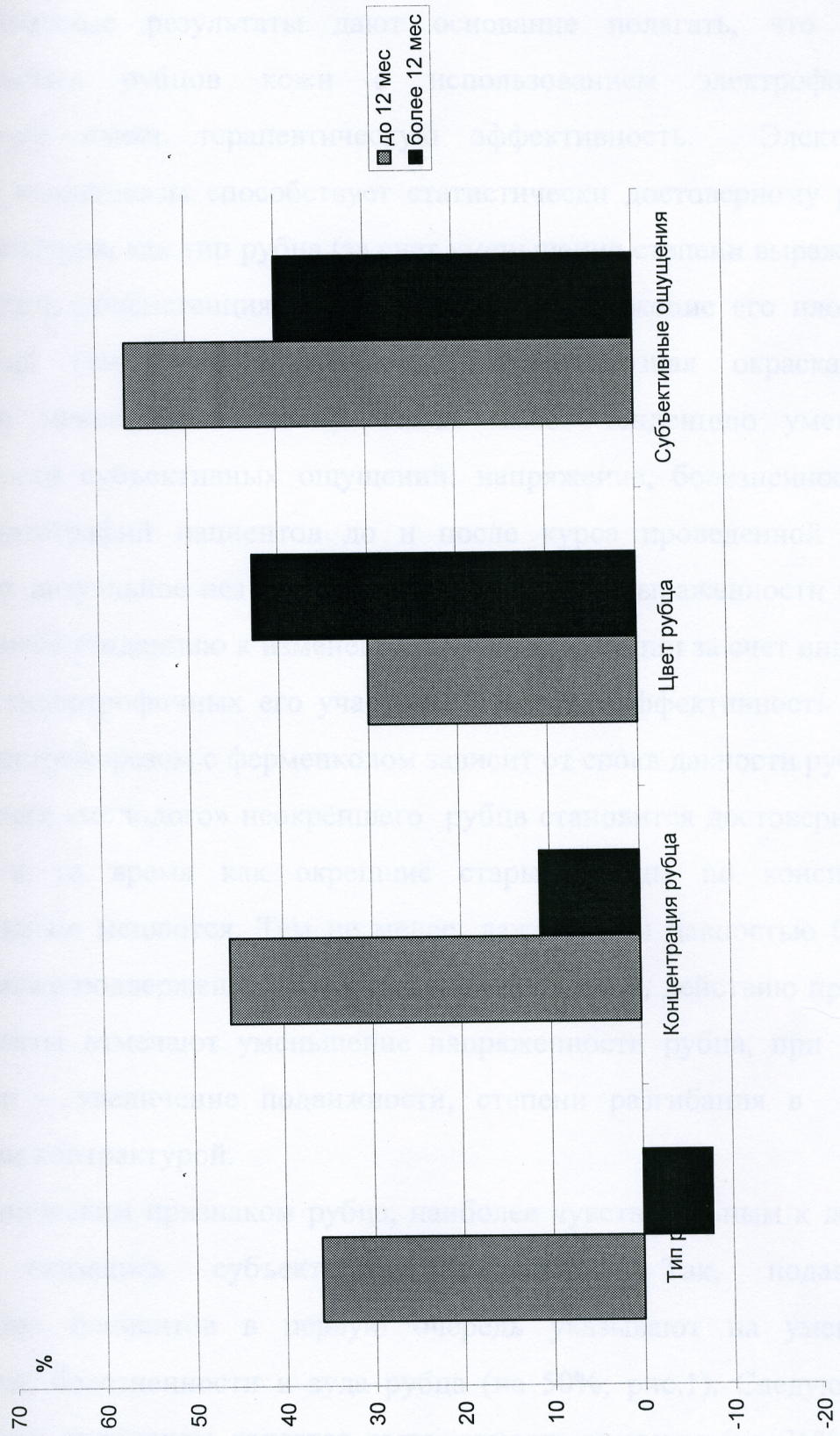


Рисунок 4. Сравнительная эффективность применения ферменкола в зависимости от давности рубца



Обсуждение результатов

Полученные результаты дают основание полагать, что лечение патологических рубцов кожи с использованием электрофореза с ферменколом имеет терапевтическую эффективность. Электрофорез препарата коллагеназы способствует статистически достоверному регрессу таких параметров, как тип рубца (за счет уменьшения степени выраженности гипертрофии); консистенция рубца (происходит снижение его плотности); цвет рубца (уменьшается гиперемия, эритематозная окраска рубца становится менее интенсивной). Также имеет тенденцию уменьшение выраженности субъективных ощущений: напряжение, болезненность, зуд. Анализ фотографий пациентов до и после курса проведенной терапии показывает визуальное незначительное уменьшение выраженности эритемы рубца, а также тенденцию к изменению его конфигурации за счет инволюции наименее гипертрофичных его участков. При этом эффективность терапии рубцов электрофорезом с ферменколом зависит от срока давности рубца: так, консистенция «молодого» неокрепшего рубца становится достоверно менее плотной, в то время как окрепшие старые рубцы по консистенции практически не меняются. Тем не менее, даже рубцы давностью более 12 месяцев также подвержены, хотя и в меньшей степени, действию препарата: так, пациенты отмечают уменьшение напряженности рубца, при наличии контрактур – увеличение подвижности, степени разгибания в суставе, охваченном контрактурой.

Клиническим признаком рубца, наиболее чувствительным к действию терапии, оказались субъективные ощущения. Так, подавляющее большинство пациентов в первую очередь указывают на уменьшение напряжения, болезненности и зуда рубца (на 50%; рис.1). Следующим по актуальности признаком является выраженность эритемы (на 36%; рис.1). Изменение этого признака может быть видно при изучении фотоматериалов. Также при пальпации рубцов можно заметить уменьшение их плотности под

действием терапии (на 25%; рис.1). Наконец, изменение типа рубца (на 22%; рис.1) значимо главным образом для рубцов молодых (рис.4), и происходит всегда медленнее, чем изменение остальных параметров.

По результатам исследования сравнительной эффективности терапии патологических рубцов в основной и контрольных группах пациентов оказалось, что максимальная эффективность терапии патологических рубцов кожи имела место при использовании электрофореза с ферменколом. Только данный препарат достоверно изменял все исследованные нами клинические параметры.

Следующим по эффективности оказалась курсовая терапия фонофорезом препарата Контрактубекс. Незначительно снижалась консистенция рубцов (на 24%, рис.2), уменьшалась эритема (на 31%, рис. 2), субъективные ощущения были сопоставимы с таковыми при терапии ферменколом. Данные изменения оказались статистически недостоверными. Производители рекомендуют применять данный препарат длительными курсами, совпадающими со сроками физиологической инволюции рубца, путем простого втирания в рубец. Использование фонофореза для введения препарата могло обеспечить его более глубокое проникновение, и, соответственно, большую эффективность за меньшие промежутки времени. Также не исключается само действие ультразвука на рубцовую ткань, в современной физиотерапии ультразвуковая терапия широко используется для лечения рубцов.

Применение электрофореза с лидазой оказывало влияние только на субъективные ощущения пациентов, практически не изменяя остальные параметры (рис.3). Таким образом, широко используемая терапия патологических рубцов препаратами гиалуронидазы оказалась малоэффективной в настоящем исследовании.

Основная задача терапии патологических рубцов кожи состоит главным образом в изменении типа рубца, в переводе гипертрофического, келоидного рубца в нормотрофический. Однако результаты работы

показывают, что именно этот параметр оказывается самым ригидным, в меньшей степени подверженным регрессу. Таким образом, регресс рубцов после применения одного курса электрофореза ферменкола, включающего в себя 10-15 процедур, не имеет достаточной визуальной выраженности, на что указывает анализ фотографий пациентов. Это обуславливает необходимость применения не одного, а нескольких, даже многих повторяющихся курсов ферментной терапии рубцов, в сочетании с другими патогенетически обоснованными методами терапии. Также, с нашей точки зрения, косвенным показателем эффективности ферменкола может служить тот факт, что пациенты предпочтительнее выбирали терапию ферменколом, о чем свидетельствует максимальное количество пациентов в первой группе.

Заключение

Таким образом, результаты проведенного исследования дают основание полагать, что курсовое применение электрофореза с препаратом "Ферменкол" обладает клинической эффективностью при коррекции патологических гипертрофических рубцов кожи. Эффективность применения препарата проявляется регрессом основных клинических критериев рубцов: изменением их типа ($p > 0,05$), консистенции ($p < 0,05$), цвета ($p < 0,05$), а также степени выраженности субъективных ощущений (чувства боли, зуда, напряжения, $p < 0,05$). При этом терапия рубцов возрастом менее 1 года оказалась более эффективной.

В сравнении с традиционными методами лечения, а именно электрофорезом с препаратом "Лидаза" и фонофорезом с препаратом "Контрактубекс" электрофорез ферменкола в терапии рубцов оказался несколько эффективнее, о чем свидетельствует наличие статистически достоверной тенденции к регрессу основных клинических показателей, в то время как в контрольных группах регресс рубцов под действием традиционных препаратов не был статистически достоверен.

Еще одним подтверждением клинической эффективности применения

электрофореза с ферменколом для коррекции рубцов может служить субъективная оценка самими пациентами: большинство больных предпочли выбрать терапию с применением ферменкола.

